鸡法氏囊中血管活性肠肽的表达特点*

卿素珠, 杨延平
(西北农林科技大学 动物科技学院, 陕西 杨凌 712100)

[摘 要] 运用免疫组织化学超敏 SP 法对鸡不同生长阶段法氏囊中血管活性肠肽(Vasoactive Intestinal Peptide, VIP)的表达特点进行了研究。结果显示, 法氏囊中 VIP 的表达范围广泛, 涉及黏膜、黏膜下层和肌层, 尤以黏膜上皮细胞和法氏囊小结髓质的表达为典型; 随着日龄增加, 黏膜上皮细胞 VIP 表达逐渐减弱, 囊小结髓质一直保持较强的 VIP 阳性着色, 囊小结皮髓质交界处上皮细胞层内 VIP 强阳性细胞有逐渐增多的趋势。鸡法氏囊中 VIP 阳性反应物质的广泛分布, 提示法氏囊是神经系统以外产生 VIP 的又一个重要部位, 法氏囊中的 VIP 可参与鸡免疫器官的功能调节, 可作为一种信号分子介导神经内分泌系统和免疫系统间的相互作用。

[关键词] 血管活性肠肽(VIP); 免疫组织化学; 法氏囊; 鸡
[中图分类号] S858.312.1 [文献标识码] A [文章编号] 1671-9387(2005)05-0005-04

神经内分泌系统和免疫系统之间存在着双向信息传递, 这种相互作用的功能联系是通过神经内分泌和免疫两大调节系统共有的化学分子与受体实现的, 即免疫系统不仅具有多种神经内分泌激素的受体, 还能合成各种神经递质和内分泌激素, 并对其发生反应; 免疫系统产生的细胞因子能影响中枢神经系统, 中枢神经系统又能合成细胞因子及其受体, 并对其发生反应, 由此构成神经- 内分泌- 免疫网络[1,2]。随着对神经内分泌- 免疫调节网络研究的日渐深入, 已证实细胞因子、肽类激素、神经递质是介导两大系统相互作用的共用生物语言[3]。

由于神经内分泌对免疫功能的调节在机体调节中具有重要地位, 因此研究免疫器官的神经支配就成为了解神经内分泌系统和免疫系统相互作用的一个重要方面, 也是当今神经免疫调节的重要研究课题之一。已证实在免疫器官中存在的神经肽有儿茶酚胺能、神经肽 Y、降钙素基因相关肽和 P 物质等[4~7]。血管活性肠肽(Vasoactive Intestinal Peptide, VIP)又名舒血管肠肽, 为一直链肽, 分子质量为 3 323 u, 属胰高血糖素- 胰分泌素家族, 是近年来研究较多的一种物质, 在生物体内分布极广泛, 作用也较广泛[8,9]。在生物体内, 它既是胃肠道激素, 又是神经肽。最近的研究[10]揭示, VIP 是神经系统和免疫系统间相互作用的一种信号分子, 在机体免疫, 尤其是在局部黏膜免疫中起着一定作用。有关大鼠、小鼠和人胎儿胸腺中 VIP 的分布研究已有资料报道[11~13], 但对鸡免疫器官, 特别是法氏囊中 VIP 的研究则报道较少。因此, 本研究运用免疫组织化学 SP 法, 对鸡不同生长阶段法氏囊中 VIP 的分布变化特点进行了详细观察, 旨在探讨鸡法氏囊中的肽能神经支配及其功能意义, 以揭示禽类免疫器官的神经支配途径和规律, 明确禽类神经内分泌系统和免疫系统之间的相互关系, 进一步完善和丰富有关神经免疫调节及基础免疫学的研究内容。

1 材料与方法

1.1 试验动物

1 日龄白色单冠来航鸡 50 只(雌雄各半), 购自西北农林科技大学畜牧站孵化厂。

1.2 主要试剂

兔抗 VIP 多克隆抗体(武汉博士德公司产品), 链霉素菌抗生素蛋白- 过氧化酶免疫组化超敏 SP 试剂盒(福州迈新生物技术开发公司), 葡萄糖氧化酶和四盐酸 3,3′-二氨基联苯胺(DAB)(Sigma 公司进口, 华美生物工程公司分装), 牛血清白蛋白和 APES(3-aminopropyltriethooxysilane)(Sigma 公司进口, 华美生物工程公司分装)。

1.3 主要仪器

REICHERT 820 型精密轮转切片机(美国 AO 公司), XSZ-G 型生物显微镜(重庆光电仪器有限公

* [收稿日期] 2004-08-09
[基金项目] 西北农林科技大学 2002 年青年科研专项基金资助
[作者简介] 卿素珠(1969-), 女, 湖南永州人, 副教授, 博士, 主要从事动物组织胚胎学和发育生物学研究。

© 1994-2010 China Academic Journal Electronic Publishing House. All rights reserved. http://www.cnki.net

司),Motic 数码显微镜(厦门Motic 实业有限公司),Sartorius AA-160 型电子读数分析天平(北京赛多利斯仪器系统有限公司),雷磁 PHS J-4A 型实验室 pH 计(上海精密科学仪器有限公司)。

1.4 样本采集

对购回的雏鸡,按正常饲养管理。分别在试验的 7,14,21,28,35 和 42 d 时,随机抽取试验鸡各 6 只(雌雄各半),开胸经左心室插管入主动脉,先用生理盐水冲洗,再用含体积分数 4% 多聚甲醛的 0.1 mol/L 磷酸盐缓冲液(PB,pH 7.2～7.4)经心脏灌注固定,取法氏囊入相同固定液中后固定、保存。

1.5 组织切片制备

固定好的材料以流动自来水冲洗 12～24 h 后,经梯度乙醇脱水,常规石蜡包埋,连续切片,片厚 6～8 μm,裱片于经含体积分数 1% 的 APES/丙酮预处理的载玻片上,制得三套切片,45 ℃温箱烤片,备染。对制备的三套切片,一套行常规组织学 HE 染色,一套行 VⅢ 免疫组化 SP 法染色,剩余一套作为对照,以确定本试验免疫组化反应的特异性。

1.6 免疫组织化学超敏 SP 法染色程序

(1) 切片脱蜡至水,按抗体要求进行组织抗原修复(经质量分数 0.125% 胰蛋白酶消化修复); (2) 每张切片加过氧化物酶阻断液(试剂 A),室温下孵育 10 min; (3) 加非免疫动物血清(试剂 B)室温下孵育 10 min; (4) 甩去血清,加第一抗体(兔抗 VⅢ 多克隆抗体,工作浓度体积比 1∶200),室温下孵育 1 h 或 4 ℃冰箱过夜; (5) 加生物素标记的第二抗体(试剂 C),室温下孵育 10 min; (6) 加链亲合素-过氧化物酶溶液(试剂 D),室温下孵育 10 min(A,B,C,D 液均来自 SP 试剂盒); (7) 葡萄糖氧化酶-DAB-硫酸镍铵法呈色[14]; (8) 切片脱水透明、封片,光镜下观察、记录、照相。以上每步骤间均以 0.01 mol/L PBS 液充分洗涤。对照试验以 0.01 mol/L PBS 液代替一抗,其余步骤同上。

2 结 果

经免疫组化 SP 法染色的切片,背景无色或浅蓝色,免疫阳性产物为蓝色或蓝黑色;而对照组切片染色为阴性,说明本试验具有免疫反应的特异性。根据染色的深浅分为弱阳性(着色浅,+)、阳性(中等着色,++)和强阳性(深染,+++)3 级。

在所观察的各日龄鸡法氏囊组织中均有 VⅢ 的表达,VⅢ 广泛分布于法氏囊的黏膜、黏膜下层和肌层。VⅢ 在黏膜中的分布主要以黏膜上皮和囊小结为主,且随日龄增加呈现一定的变化规律,黏膜固有层中始终可见到较密集的 VⅢ 阳性神经纤维穿行于囊小结之间(图版 1);黏膜下层可见血管管壁的强阳性反应,并有较多的阳性神经纤维伸入法氏囊皱襞中轴;肌层的内环肌和外纵肌上有深染的细点线状或膨体样 VⅢ 阳性神经纤维分布(图版 2)。

各日龄黏膜上皮及囊小结中 VⅢ 的分布具体为:7 d 时,约一半的黏膜上皮呈 VⅢ 强阳性表达,尤以皱襞顶端为甚,阳性细胞呈锥形或柱状,胞质内有深蓝色颗粒,细胞核不着色;囊小结皮质内仅见微血管内皮呈强阳性反应;髓质部可见 VⅢ 强阳性神经纤维分布呈网络状包围淋巴细胞,有的与淋巴细胞形成紧密联系(图版 3)。14 d 时,黏膜上皮着色范围更大,上皮阳性细胞呈典型的锥形或柱状,表现出内分泌细胞的典型特征。囊小结的皮、髓质均可见 VⅢ 免疫阳性反应,尤其是皮髓交界处的上皮细胞层着色明显,形成一环形着色带,主要是一些阳性神经纤维围绕淋巴上皮细胞呈网络状分布,与上皮细胞形成密切的关系;部分小结中可见淋巴细胞的强阳性反应,皮质内还可见微血管内皮细胞的阳性着色。在某些小结相关上皮处,可见密集的上皮阳性细胞逐渐侵入相连小结的皮质部,并向深层髓质迁移(图版 4)。21 d 时,黏膜上皮仍可见中等或强阳性着色的 VⅢ 阳性细胞,但数量有所下降,以上皮顶端游离缘的着色为主;囊小结以髓质部的阳性反应为主,皮质内的微血管管壁呈 VⅢ 阳性表达,髓质内除有丰富的深染阳性神经纤维环绕淋巴细胞分布外,还可见部分淋巴细胞的中等或强阳性反应。28 d 时,黏膜上皮整体着染程度下降,多为弱或中等反应,仅局部有强阳性表达,可见到局部黏膜上皮阳性细胞内侵(图版 5);皱襞内囊小结密集,滤泡直径明显增大,小叶间隔不发达,皮质内反应弱,髓质内可见阳性神经纤维围绕淋巴细胞分布,皮髓交界处的上皮细胞层着色明显(图版 6)。在皮、髓质中一些较小的淋巴细胞呈阳性反应,弥散分布。35 d 时,黏膜上皮呈强阳性反应,阳性细胞呈锥形、柱状,多胞质着色(图版 7),可明显见到局部黏膜上皮阳性细胞内侵(图版 8);囊小结皮质着色弱,髓质有中等至强染的阳性神经纤维围绕淋巴细胞分布,皮、髓质中仍可见呈阳性反应的小淋巴细胞。42 d 时,黏膜上皮反应较弱,阳性细胞胞质内反应产物呈颗粒状;囊小结中有分散的、个体较小的强阳性细胞,主要沿着皮髓交界处的上皮细胞层呈带状分布(为一些未分化的淋巴细胞和小淋巴细胞)(图版 9)。

© 1994-2010 China Academic Journal Electronic Publishing House. All rights reserved. http://www.cnki.net

总之, 法氏囊中VIP 的表达范围广泛, 涉及黏膜、黏膜下层和肌层, 尤以黏膜上皮细胞和囊小结的表达为典型。随着日龄增加, 黏膜上皮细胞VIP 表达先增强再逐渐减弱, 囊小结髓质一直保持较强的VIP 阳性着色, 囊小结皮髓质交界处上皮细胞层VIP 强阳性细胞有逐渐增多的趋势。

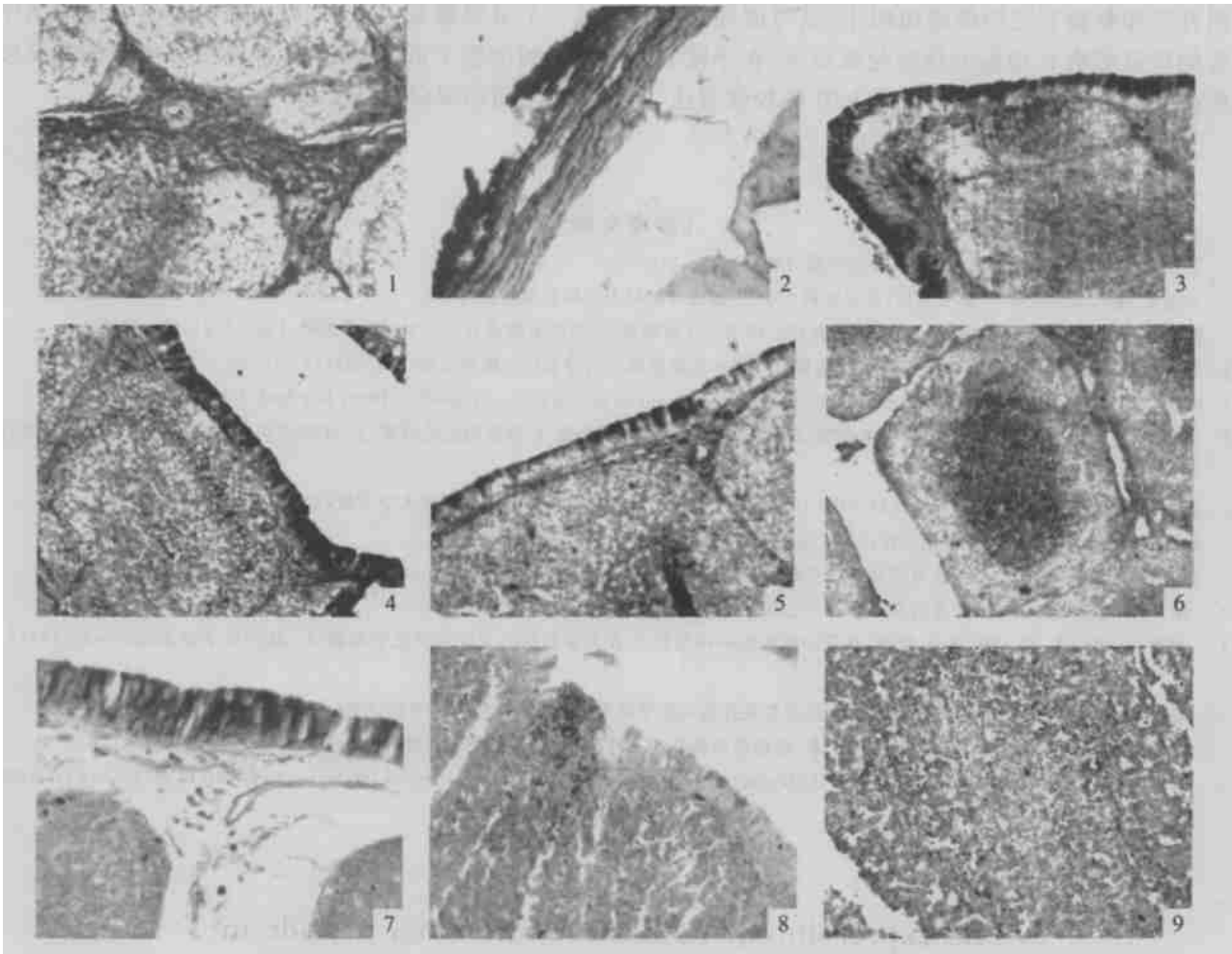

图版 1～9　不同日龄鸡法氏囊中VIP 的表达

1. 14 d 时黏膜下层VIP 的阳性反应, ×400; 2. 7 d 时肌层中VIP 阳性神经纤维, ×400; 3. 7 d 时黏膜内VIP 分布, ×400; 4. 14 d 时黏膜上皮及囊小结VIP 的分布, ×400; 5. 28 d 时黏膜上皮VIP 的分布, ×400; 6. 28 d 时VIP 主要分布于囊小结髓质, ×400; 7. 35 d 时黏膜上皮VIP 阳性细胞, ×400; 8. 35 d 时黏膜上皮VIP 阳性细胞内侵, ×400; 9. 42 d 时囊小结皮髓交界处VIP 阳性细胞呈环带状分布, ×400

Plate 1- 9　Expression of VIP on cloacal bursa in chicken at different age

1. VIP positive reaction in submucosa at 14 d, ×400; 2. VIP positive nervous fiber in muscle layer at 7 d, ×400; 3. The distribution of VIP in mucosa at 7 d, ×400; 4. The distribution of VIP in mucosal epithelium and bursal nodule at 14 d, ×400; 5. The distribution of VIP in mucosal epithelium at 28 d, ×400; 6. VIP in bursal nodule mainly located on medulla at 28 d, ×400; 7. VIP positive cells in mucosal epithelium at 35 d, ×400; 8. The invasion of VIP positive cells in mucosal epithelium at 35 d, ×400; 9. The zonal distribution of VIP positive cells between cortex and medulla of bursal nodule at 42 d, ×400

3　讨　论

法氏囊是禽类特有的免疫器官, 它在禽类免疫中发挥着重要作用, 因此研究法氏囊的神经支配是了解禽类神经内分泌系统和免疫系统相互作用的一个重要方面。本试验结果显示, 法氏囊中VIP 的表达范围广泛, 其中以黏膜上皮细胞和法氏囊小结髓质的表达尤为典型。黏膜上皮VIP 阳性细胞在形态上具有内分泌细胞的典型特征, 说明黏膜上皮细胞可合成VIP, 并且可向法氏囊小结实质逐渐迁移, 以旁分泌的方式影响B 淋巴细胞的分化成熟。法氏囊滤泡中VIP 阳性神经纤维和阳性细胞的分布, 说明B 淋巴细胞可能合成VIP, 淋巴细胞间有VIP 阳性神经纤维的环绕, 并与淋巴细胞形成紧密联系, 证实

© 1994-2010 China Academic Journal Electronic Publishing House. All rights reserved.　http://www.cnki.net

法氏囊中存在肽能神经支配,其主要参与B细胞介导的体液免疫功能。VIP阳性神经纤维还较多分布于固有层和黏膜下层的结缔组织中,其可能通过与血管的联系影响B细胞的体液免疫反应;在小梁和髓质内的血管平滑肌及肌层均有VIP的较强表达,提示VIP可能通过舒血管作用来调节血管的管径和血流,从而控制淋巴细胞的迁移。

鸡法氏囊中VIP阳性细胞及阳性神经纤维的分布,提示鸡的法氏囊是神经系统以外产生VIP的又一个重要源泉,VIP是鸡神经内分泌免疫网络中共同的生物学语言,可介导神经内分泌系统和免疫系统之间的双向信息传递。

[参考文献]

[1] 朱长庚. 免疫-神经-内分泌网络[J]. 解剖学报, 1993, 24(2): 216-219.

[2] 万选才. 现代神经生物学[M]. 北京: 北京医科大学-中国协和医科大学联合出版社, 1999.

[3] 范少光, 丁桂凤. 神经内分泌与免疫系统之间相互作用的介导物质: 共用的生物语言[J]. 生理科学进展, 1995, (26): 175-182.

[4] 吴中亮, 张远强, 苏慧慈. 神经肽Y免疫反应神经纤维在大鼠脾脏内的分布[J]. 解剖学报, 1993, 24(1): 27-29.

[5] Felton D L, Livnat S, Felton S Y, et al. Sympathetic innervation of lymph nodes in mice[J]. Brain Res Bull, 1984, 13(6): 693-703.

[6] 张金山, 张远强, 苏慧慈. 豚鼠胸腺含P物质、降钙素基因相关肽和神经肽Y神经的定位研究[J]. 中国组织化学与细胞化学杂志, 1996, 5(3): 244-248.

[7] 陈 竺, 张远强, 蒋尔鹏, 等. 人胎儿脾NPY、CGRP、SP和VIP神经的分布[J]. 第四军医大学学报, 2000, 21(10): 1215-1218.

[8] 徐海燕. 血管活性肠肽的免疫调节作用[J]. 国外医学免疫学分册, 2002, 25(2): 73-76.

[9] 陈 峰, 毕英佐, 曹永长, 等. 血管活性肠肽在禽类上的研究进展[J]. 中国家禽, 1997, (1): 31-33.

[10] 徐 伟, 赵亚华, 孔 洁. 血管活性肠肽研究进展[J]. 药物生物技术, 2002, 9(6): 364-368.

[11] 张莲香, 何仲义, 秦 毅, 等. P物质、血管活性肠肽和神经肽Y在大鼠胸腺的免疫组织化学观察[J]. 陕西医学杂志, 2004, 33(1): 14-15.

[12] 潘秀芳, 孔晶伟, 朱晓辉. 成年小鼠胸腺内神经肽免疫组织化学研究[J]. 北京医科大学学报, 1998, 309(5): 407-410.

[13] 王新亭, 徐以明. 人胎儿胸腺精氨酸-加压素、血管活性肠肽和5-HT免疫反应细胞[J]. 解剖学杂志, 2000, 23(6): 545-547.

[14] Shu S, Ju G, Fan L. The glucose oxidase-DAB-nikel method in peroxidase histochemistry of the nervous system[J]. Neurosci Lett, 1988, 85(2): 169-170.

The expression of vasoactive intestinal peptide in cloacal bursa of chicken during growth

QING Su-zhu, YANG Yan-ping

(*College of Animal Science and Technology, Northwest A & F University, Yangling, Shaanxi, 712100, China*)

Abstract: To study the functions of Vasoactive Intestinal Peptide (VIP) in cloacal bursa of chicken, immunohistochemical ultra sensitive SP method has been used to examine the expression of VIP in cloacal bursa of chicken during growth. The results are as follows: in cloacal bursa, VIP was extensively present in mucosa, submucosa and muscle layer, particularly expressed on mucosa epithelial cell and bursa nodule. Expression of VIP on mucosa epithelial cell reduced during growth, but maintained strong expression on medulla of bursa nodule, the number of darkly stained positive cell in epithelial cell layer among cortex and medulla of bursa nodule increased with age. The results showed that cloacal bursa was another source which produced VIP except nervous system, it perhaps played an important role in functional regulation of immune organs. In chicken, it also can be regarded as a signal molecule which contacts neuroendocrine system with immune system.

Key words: Vasoactive Intestinal Peptide (VIP); immunohistochemstry; cloacal bursa; chicken

© 1994-2010 China Academic Journal Electronic Publishing House. All rights reserved. http://www.cnki.net