幼龄朱鹮新城疫病的病理学观察°

范光丽[1], 周宏超[1], 杨鸣琦[1], 蒲　鹏[1], 杨增歧[1],
曹永汉[2], 傅文凯[2], 路宝忠[2]
(1 西北农林科技大学 畜牧兽医学院, 陕西 杨陵 712100; 2 陕西省野生动物保护站, 陕西 西安 710082)

[摘　要]　对 2 例朱鹮感染新城疫病毒死亡病例进行了系统的病理学观察。结果表明, 朱鹮与禽类感染新城疫的病理变化基本一致。眼观所见最显著的病变是腺胃、肌胃粘膜水肿、出血, 肠道粘膜广泛出血, 肝肾肿大、出血, 脑膜充血、出血; 病理组织学变化为胃、肠道粘膜上皮细胞坏死、脱落, 固有层毛细血管充血、炎性细胞浸润, 脑部可见"噬神经"、"卫星化"现象, 间质毛细血管充血、出血; 电镜观察发现, 肝、肾、脑等组织以空泡变性为主, 细胞中线粒体肿胀, 内质网扩张, 核染色质凝集、边移, 并在肾脏上皮细胞内看到病毒样颗粒。

[关键词]　朱鹮; 新城疫; 病理学观察
[中图分类号]　S858.9　　[文献标识码]　A　　[文章编号]1000-2782(2001)06-079-04

朱鹮为濒危珍稀鸟, 属国家一级保护动物。随着朱鹮人工种群和自然种群的逐年扩大, 我国关于朱鹮生长繁殖[1,2]、形态学[3~5]和病理学[6~7]等方面的研究越来越引起人们的重视。朱鹮的病毒性传染病迄今尚未见报道, 而 2 例幼龄朱鹮新城疫病的首次发现, 引起各个方面高度重视, 经迅速诊断和防治, 已控制住病情, 为预防朱鹮传染性病毒病提供了理论依据, 现着重将病理学观察结果报道如下。

1　材料与方法

材料　人工饲养种群病死朱鹮 2 只, 分别为 29 日龄及 4 月龄。

方法　常规解剖, 分别取内脏组织块投入质量分数为 10% 的福尔马林液和质量分数为 3% 的戊二醛溶液中, 分别作病理组织切片和电镜切片, 光镜和透射电镜观察。

2　临床症状

两朱鹮均表现精神沉郁, 食欲废绝, 垂头缩颈, 不愿走动, 翅膀下垂, 呼吸困难, 呈昏睡状态, 发病次日死亡。

3　检查结果

3.1　大体解剖观察

表现眼球凹陷, 羽毛蓬松无光泽, 鼻窦内有黏液, 气管环发红, 出血明显。胸气囊浑浊, 全身黏膜和浆膜出血。胃肠道腺胃黏膜水肿, 其乳头或乳头间有明显的出血点, 腺胃与肌胃黏膜交界处可见明显出血点(图版-1), 肌胃黏膜有大小不等的出血点, 由小肠到盲肠、直肠粘膜均可见到大小不等的出血点(图版-2), 回肠和直肠黏膜呈斑片状出血。肝被膜紧张, 边缘变钝, 质软易脆, 呈暗红色。脾梢肿大, 肾略肿大, 质软而脆, 整个肾表面散布大量出血点。脑膜充血、出血, 脑软化。

另外, 29 日龄 1 只还见到心包积液, 呈黄色胶冻样, 心脏表面和心尖可见到数个大小不等的灰白色结节, 质地坚硬而致密。肺脏弹性不良, 肺表面有小米粒大小的灰白色结节; 肠道表面也可见小米粒大小的灰白色结节。4 月龄 1 只还发现肺脏尖叶有一较大的化脓灶, 呈污褐色。

3.2　光镜切片观察

胃肠道　腺胃粘膜上皮细胞坏死脱落, 部分复管腺中心有坏死(图版-3)、脱落现象。肌胃粘膜有局灶性坏死、脱落, 固有层淋巴细胞、异嗜性白细胞浸润, 肌层毛细血管扩张, 异嗜性白细胞浸润。小肠、盲肠粘膜坏死脱落严重; 固有层毛细血管扩张、充血、出血, 组织间有大量异嗜性白细胞和淋巴细胞浸润, 肌层、外膜层毛细血管扩张。

° [收稿日期]　2001-05-24
[基金项目]　国家自然科学基金资助项目(30070093); 陕西省林业厅资助项目
[作者简介]　范光丽(1943-), 女, 山西太原人, 博士, 教授, 博士生导师, 主要从事基础兽医学研究。

© 1994-2010 China Academic Journal Electronic Publishing House. All rights reserved.　http://www.cnki.net

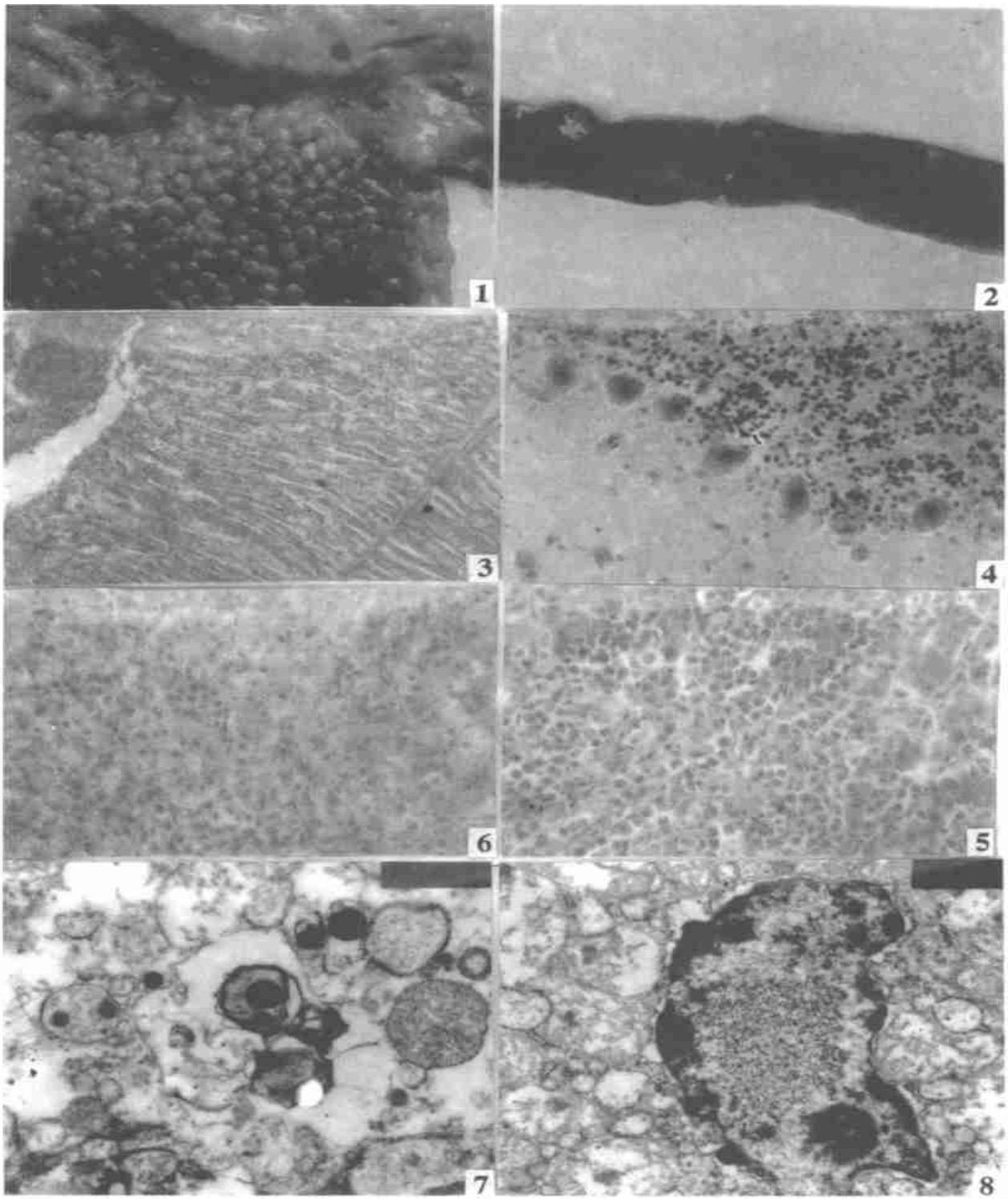

图版　幼龄朱鹮新城疫病的病理学观察

1. 腺胃和肌胃表面有大量出血点; 2. 肠道黏膜有大量出血点; 3. 腺胃部分复管腺中心坏死HE 10×40; 4. 小脑浦肯野氏细胞变性坏死HE 10×40; 5. 肾小管上皮细胞颗粒变性, 间质出血HE 10×40; 6. 部分肝细胞坏死, 间质异嗜性白细胞浸润HE 10×40; 7. 肾小管上皮细胞内质网可见3个病毒样颗粒 15 000×1. 5; 8. 肝细胞核内可见染色质颗粒 1 000×1. 5

Plate　The pathological observations of young crested ibi's new caste disease

1. Hemorrhage of glandular stomach and muscular stomach; 2. Hemorrhage of intestines; 3. Glandular stomach's glandular center necrosis HE 10×40; 4. Cerebellum purkinje cell's degeneration, necrosis HE 10×40; 5. Tubuli tenales epithelium cell's granulan degeneration and interstitial of cell's hemorrhage HE 10×40; 6. Liver cell's necrosis and interstitial of cell has neutruphilic granulocyte HE 10×40; 7. There is three virus grains in tubuli tenales epithelium cell's endoplasmic reticulum 15 000×1. 5; 8. Liver cell's nucleus have chromatin's grain 10 000×1. 5

脑　大脑神经细胞胞浆有大小不等的空泡, 可　　见到"噬神经"和"卫星化"现象, 间质稀疏呈网状, 毛

© 1994-2010 China Academic Journal Electronic Publishing House. All rights reserved.　http://www.cnki.net

细血管扩张, 充血, 组织内有红细胞浸润。小脑脑膜血管明显扩张充血, 分子层间质比较疏松, 毛细血管扩张、充血, 浦肯野氏细胞变性、坏死(图版-4), 可见大量的"噬神经"现象。

肾脏　肾小管上皮细胞肿胀, 胞浆内可见大量的粉红色细小颗粒(图版-5), 肾小管管腔狭窄, 部分肾小管上皮细胞坏死、脱落, 在管腔中形成上皮管型, 间质毛细血管扩张充血、出血; 部分肾小球肿大。

肝脏　肝小叶界限不清, 肝细胞肿胀, 胞浆内出现大量粉红色细小颗粒, 并有较多的坏死灶。中央静脉、肝静脉、肝窦隙扩张, 充满红细胞。间质有大量异嗜性白细胞浸润(图版-6)。

肺脏　呼吸性毛细管管壁毛细血管扩张, 充满红细胞, 出血。在实质和间质均可见到灶状坏死。

脾　脾窦轻度扩张, 可见炎性细胞浸润, 有小灶状坏死和出血, 网状细胞轻度增生。

3.3　电镜观察

肾脏　肾小管上皮细胞胞浆内可见大量溶酶体或内质网扩张形成空泡, 核内可见到空泡; 部分肾小管上皮细胞胞浆内内质网中可见到圆形病毒样颗粒(图版-7)。

大脑　神经细胞外有空泡, 胞浆内粗面内质网扩张, 核染色质边移, 神经胶质细胞核染色质边移。

肝脏　可见部分肝细胞胞浆内线粒体肿胀和内质网扩张形成的空泡, 核染色质凝集或边移、溶解; 同时肝细胞核染色质间颗粒增加明显(图版-8)。

脾脏　部分内皮细胞核染色质溶解, 胞浆细胞器已看不见, 胞膜不完整; 部分内皮细胞核内有空泡, 胞浆内也可见到空泡; 同时在间质有大肠杆菌散布。

腺胃　部分腺上皮细胞胞浆内可见分泌颗粒和内质网扩张形成空泡, 核染色质凝集; 部分胞浆中线粒体肿胀, 核染色质凝集。

法氏囊　腺上皮细胞胞浆内质网扩张形成空泡, 核染色质边移。

4　微生物检验结果

细菌学检验　将病料(肝、脾、脑)接种于血琼脂平板、麦康凯琼脂平板和普通琼脂平板, 经 37 ℃培养 24 h 均长出菌落, 染色镜检为 G-杆菌, 将菌落挑纯培养进行三糖铁、MR、VP 等生化试验, 结合培养特性与形态特性, 鉴定为大肠杆菌。将挑纯的培养物皮下注射, 24～48 h 内全部死亡, 从死亡小鼠肝、脾等脏器涂片中观察到 G-杆菌, 说明朱鹮死亡与大肠杆菌有关。

病毒的分离鉴定　将病料研磨物接种鸡胚, 96 h 部分鸡胚死亡。将第 2 代和第 3 代培养物接种鸡胚, 全部于 72 h 死亡, 取第 3 代鸡胚尿囊液作血凝试验, 其血凝价分别为肝 2^6、脾 2^7、脑 2^7, 分别用鸡新城疫和禽流感阳性血清作血凝抑制试验, 结果其血凝性全部被新城疫阳性血清所抑制, 而不能被禽流感阳性血清抑制, 说明分离到的病毒是新城疫病毒, 而不是禽流感病毒。

动物致病性试验　按常规方法进行。结果鸡胚平均致死时间 T_{MD} = 50 h, 1 日龄鸡脑内接种, 致病指数接近于 2.0, 6 周龄小鸡静脉接种致病指数为 2.05。综合判定该死亡朱鹮新城疫病毒株为近似强毒株。

5　讨　论

从 2 例幼龄朱鹮的病理学观察结果来看, 朱鹮病因复杂, 尤其以消化道和呼吸道最为明显。腺胃粘膜水肿, 乳头或乳头间有鲜明的出血点及脑软化等, 初步怀疑为新城疫病毒感染。从电镜观察中见肝、肾细胞结构破坏, 空泡化, 特别是部分肾小管上皮细胞内质网中可见到病毒颗粒, 其病理变化与鸡新城疫基本相同。病毒学分离鉴定结果表明, 该病毒系新城疫病毒, 毒力较强。由于朱鹮系国家级濒危鸟类, 极为珍贵, 其免疫接种试验及病毒分离株感染相近种属鸟类(白鹭、白鹭)的试验有待于进一步进行。至于致病性大肠杆菌被检出, 有可能因机体抵抗力减弱, 引起正常生活在肠道的大肠杆菌毒力增强。进行综合分析, 该朱鹮死亡原因主要为新城疫病毒感染, 继发或伴发大肠杆菌病所致。

新城疫病毒对鸡、火鸡、野鸡、鸵鸟、鸽子、孔雀等都有易感性[8, 9], 其中以鸡的感受性最高, 其次是野鸡和其他禽类, 不同年龄的鸡易感染性也有差异, 幼雏和中雏感受性最高, 两年以上的老鸡感受性较低。孔雀、鸽子、鹦鹉、麻雀等能自然发病, 其主要传染源是病鸡以及在流行间歇期的带毒鸡。新城疫病的传播途径主要是呼吸道和消化道, 鸡蛋也可带毒而传播本病, 非易感的野禽、外寄生虫、人畜均可机械地传播病原。

在人工饲喂朱鹮中, 存在一些饲养管理措施不完善之处, 饲料中加入的 1 日龄小鸡和鸡蛋消毒措施不严密使雏鸟感染该病毒, 可能是幼龄朱鹮感染新城疫死亡的主要原因。幼龄朱鹮体质虚弱, 免疫功能尚不健全, 对传染病的抵抗力较弱, 一旦感染新城

© 1994-2010 China Academic Journal Electronic Publishing House. All rights reserved.　http://www.cnki.net

疫病毒就可能引起发病,并且混合感染或继发感染其他病原微生物。另外,附近村庄散养的鸡和参观人员频繁进出都可能通过空气或其他传播途径使幼龄朱鹮感染新城疫病毒。

从 1989 年我国在陕西建立洋县朱鹮饲养救护中心以来,朱鹮新城疫病毒为首次发现。由于全体保护人员重视,及时诊断并采取相应预防措施,使疫情得到了控制,没有造成大规模流行。为确实防止传染病对朱鹮的侵袭,建议对饲养场周围村庄的鸡群加强管理,搞好预防免疫措施,防止将疫病传染给朱鹮种群。朱鹮保护观察站要密切观察朱鹮种群的表现及发病情况,定期对朱鹮进行血清学检验,了解朱鹮体内新城疫抗体水平的动态变化,随时做好发病的应急准备,以防患于未然。

[参考文献]

[1] 路宝忠,翟天庆,庚志忠,等. 58 只环志朱鹮繁殖特性的观察[J]. 西北农业大学学报, 1997, 25(2): 66- 70.

[2] 史东仇,于晓平,路宝忠,等. 朱鹮(*Nipponia nippon*)雏鸟的生长发育与行为的研究[J]. 西北大学学报, 1991, 21(增刊): 15- 24.

[3] 沈霞芬,李秀云,曹永汉,等. 朱鹮消化系统的组织学观察[J]. 西北农业大学学报, 1998, 26(2): 75- 79.

[4] 范光丽,王强华,曹永汉,等. 珍禽朱鹮的解剖学观察[J]. 中国兽医科技, 1996, 26(12): 48- 49.

[5] 范光丽,王强华,曹永汉,等. 中国朱鹮骨骼的解剖学观察[J]. 西北农业大学学报, 1996, 24(3): 72- 76.

[6] FAN Guang-li, ZHOU Hong-chao, XI Yong-mei. Pathological characteristics of a dead domestic crested ibis in china Jpn[J]. Zoo Wildl Med, 2000, 5(1): 93- 97.

[7] 晏培松,傅文凯,赵一岭,等. 六例死亡朱鹮的病理学观察及死因分析[A]. 中国野生动物学会,陕西省野生动物保护协会主编. '99 国际朱鹮保护研讨会文集[C]. 北京: 中国林业出版社, 2000.

[8] 范根成,朱万光,杜元钊,等. 鸽群和鸡群爆发新城疫的诊断[J]. 中国兽医科技, 1998, 28(4): 28- 29.

[9] 吴长新,梁惠良,彭大新,等. 绿孔雀新城疫的快速诊断与紧急防制[J]. 中国兽医科技, 1998, 28(5): 29- 30.

The pathological observations of young crested ibi's new caste disease

FAN Guang-li[1], ZHOU Hong-chao[1], YANG Ming-qi[1], PU Peng[1], YANG Zeng-qi[1], CAO Yong-han[2], FU Wen-kui[2], LU Bao-Zhong[2]

(1 *College of Animal Sciences and Veterinary Medicine, Northwest Sci-Tech University of Agriculture and Forestry, Yangling, Shannxi* 712100, *China*; 2 *Wildlife Protection Station of Shaanxi Province, Xi'an, Shaanxi* 710082, *China*)

Abstract: A systematic pathological check of two crested ibis, which dead of Newcastle disease, was conducted. The pathological change of crested ibis is as same as that of fowl. It was found that the obvious lesions were of edema and hemorrhage in the stomach and intestines, swell and hemorrhage in the liver and kidney, brain hyperemia and hemorrhage. The histological-pathological changes were degeneration, necrosis, hyperemia and hemorrhage in the liver and kidney, necrosis and hemorrhage in the stomach and intestines, satellitosis and neuronophagia in the brain. The electron microscopical observation showed that main histopathological changes were vacuolation in cellular plasma, along with swollen mitochondria, expandable endoplasmic reticulum and agglutinative chromatin. There is three virus grains in tubuli tenales epithelium cell's endoplasmic reticulum.

Key words: crested ibis; newcastle disease; pathological observation

© 1994-2010 China Academic Journal Electronic Publishing House. All rights reserved. http://www.cnki.net